



**DETSKÁ FAKULTNÁ NEMOCNICA
S POLIKLINIKOU BANSKÁ BYSTRICA**
Námestie L. Svobodu 4, 974 09 Banská Bystrica

Predbežná prepúšťacia správa
II. KPAIM SZU - Resuscitačná starostlivosť
Tel: 048/4726556

Meno a priezvisko: ROMASHKA Darja		ZP: SA00	Číslo poistenca: 0354029999
Bydlisko:		Rodné číslo: 0354029999	
Dátum prijatia: 31.08.2020 18:23	Dátum prepustenia:	HP: 20004176	Chorobopis: 04176 / 1

Anamnéza:**Osobná:** neznáma**Hmotnosť:** 50,00 kg **Výška:** cm **TK:** / mmHg **Pulz:** /min **TT:** °C **BMI:****Terajšie ochorenie:**

17-ročná slečna, účastníčka autonehody ako spolujazdec, údajne preletela cez predné sklo, pri príchode RLP mimo vozidla, s poruchou vedomia GCS 5bb, flexia končatín, krčce, v analgosedácii zaintubovaná, na UPV. Transport cestou RLP bez komplikácií. Pacientku si preberáme na CT pracovisku, realizované CT polytrauma s nálezom F vpravo intraparenchýmovo hemorágie DAI, F bilat a T vpravo SAH, FT vľavo SDH, ktorý kraniálne prechádza na falx a parafalcínne pozdĺž hemisféry k tentóriu. Presun SČŠ doprava o 6mm, SA priestory zúžené, diferenciacia šedej-bielej hmoty zachovaná. Minimálny PNO apikálne bilat a postkontúzne zmeny pľúc vpravo. Konzultovaný neurochirurg, indikované operačné riešenie.

Alergie a dôležité upozornenia

Údaje nezadané

Objektívne vyšetrenie:

Afebrilná, analgosedovaná bolusovo, koža - na hlave krytie rany frontotemporálne, prekrvácené. Hlava mezocefalická, oči - bulby v strednom postavení, zrenice anizokorické, vpravo 5mm, vľavo 3mm, bez FR, OTI, DÚ čistá, sliznice vlhké, hrudník súmerný, AS prav. bez šelestov, dýchanie bilat vezikulárne, bez VDF, na UPV, S_{O2} 99%, bruško voľne priehmatné, nebolestivé, bez HSM, peristaltika auskultačne neprítomná, DKK bez edémov, perif. pulzy dobre hmanté, akrá teplé

Laboratórne výsledky:

Krvný obraz 31.08.2020: C-WBC: 25,8; C-NE: 84,2; C-EGC: 0,20; C-LY: 5,7; C-MO: 9,8; C-EO: 0,10; C-BA: 0,2; C-NEU: 21,70; C-EGCA: 0,10; C-LYM: 1,47; C-MON: 2,50; C-EOZ: 0,00; C-BAZ: 0,00; C-RBC: 3,47; C-HGB: 10,3; C-HCT: 30,2; C-MCV: 87,1; C-MCH: 29,5; C-MCHC: 33,9; C-RDW: 13,3; C-RDWSD: 40,30; C-MAF: 8,90; C-LHD: 3,00; C-PLT: 237; C-MPV: 9,1; C-PDW: 16,8; C-PCT: 0,22

Krvný obraz 01.09.2020: C-WBC: 18,6; 7,7; C-NE: 81,0; C-EGC: 0,00; C-LY: 9,3; C-MO: 9,6; C-EO: 0,00; C-BA: 0,1; C-NEU: 6,20; C-EGCA: 0,00; C-LYM: 0,72; C-MON: 0,70; C-EOZ: 0,00; C-BAZ: 0,00; C-RBC: 3,45; 2,44; C-HGB: 10,5; 7,7; C-HCT: 30,8; 21,6; C-MCV: 89,4; 88,5; C-MCH: 30,4; 31,7; C-MCHC: 34,0; 35,8; C-RDW: 14,0; 13,8; C-RDWSD: 42,90; 42,40; C-MAF: 9,40; 6,80; C-LHD: 2,70; 0,50; C-PLT: 141; 77; C-MPV: 8,8; 8,3; C-PDW: 17,5; 17,5; C-PCT: 0,13; 0,06

Koagulácia 31.08.2020: P-INR: 1,22; P-TT: 22,10; P-APTT: 35,90; P-APTTR: 1,16; P-FBG: 1,27; P-PT: 69,20; P-PT-R: 1,12

Koagulácia 01.09.2020: P-INR: 1,28; P-TT: 18,20; P-APTT: 30,00; P-AT: 78,50; P-APTTR: 0,97; P-FBG: 1,93; P-PT: 64,00; P-PT-R: 1,17

Rutinné parametre 31.08.2020: S_GLU: 9,5; S_UREA: 5,8; S_KREA: 53,0; S_CB: 64,0; S_ALB: 39,0; S_BIL: 8,6; S_AST: 1,17; S_ALT: 0,60; S_GMT: 0,27; S_ALP: 1,01; S_LPS: 0,43; S_CRP: 0,44; S_PCT: 0,08; S_TRPI: 10,70; S_NA: 139,0; S_K: 3,12; S_CA: 2,16; S_CL: 106,0; S_MG: 0,88; S_P: 0,92; S_OSM: 291,0; S_AMS: 1,37

Rutinné parametre 01.09.2020: S_GLU: 12,8; S_UREA: 4,0; S_KREA: 39,0; S_CB: 58,0; S_ALB: 40,0; S_ALT: 0,38; S_CRP: 26,58; S_PCT: zrušené o...; S_NA: 168,0; S_K: 3,43; S_CA: 2,21; S_CL: 139,0; S_MG: 1,43; S_P: 0,46; S_OSM: 349,0

Odpady 01.09.2020: U_K: 11,0; 20,0; U_NA: 31,0; 26,0

Toxicológia 31.08.2020: S_ETN: NEGAT

Nedefinovaná trieda 31.08.2020: 05161: A+; 05222: NEG; Krížový pokus: KOMP

Nedefinovaná trieda 01.09.2020: 05161: A+; Krížový pokus: KOMP

Prepúšťacia správa

Pacient: ROMASHKA Dariia, RČ.: 0354029999, ZP: SA00

Operačné a invazívne výkony:

01.09.2020 - Zavedenie: CVK pod USG kontrolou - Operatér: Tovt Hanna MUDr.

31.08.2020 - evakuácia ak. SDH FTP bilat z dekompresívnej kraniektómie FTPO bilat s implantáciou ICP senzora - Operatér: Šulaj Ján MUDr.

DRG výkony:

8r724.x1 - Zavedenie centrálného venózneho katétra, iný katéter s USG navigáciou		1x
33010.2 - CT v oblasti krku, kontrastné	1x	
8t918 - Analgosedácia	1x	
8r722.2 - Zavedenie arteriálneho katétra	2x	
33010.54 - CT v oblasti hrudníka, brucha a panvy, kontrastné		1x
5a121.0 - Evakuácia subdurálneho akútneho hematómu s kraniektómiou s ICP monitoringom		1x
5a20o - Chirurgické ošetrenie dury	1x	
33010.1 - CT hlavy, kontrastné	1x	
8u901.2 - Zavedenie parenchýmového snímača intrakraniálneho tlaku		1x

Liečba počas hospitalizácie:

0,9 % Chlorid sodný Baxter-Viaflo, ACIDUM ASCORBICUM BIOTIKA, ADRENALIN LÉČIVA, Ceftriaxon Kabi 1 g (+ 0,9), DICYNONE 250, EREVIT 300, Furosemid Kabi 20 mg/2 ml, Insuman Rapid, Midazolam Accord 5 mg/ml, Milurit 100 mg, MINIRIN Melt 60 µg, NORADRENALIN LÉČIVA, Novalgin 500 mg/1 ml, Paracetamol Kabi 10 mg/ml, Propofol - Lipuro 1 % (10 mg/ml), QUAMATEL, QUAMATEL (+ 0,9), Sufentanil Chiesi 50 µg/ml, Thiopental VUAB 0,5 g

Priebeh hospitalizácie:

17-ročná slečna, účastníčka autonehody ako spolujazdec, údajne preletela cez predné sklo, pri príchode RLP mimo vozidla, s poruchou vedomia GCS 5bb, flexia končatín, kŕče, v analgosedácii zaintubovaná, na UPV. Transport cestou RLP bez komplikácií. Pacientku si preberáme na CT pracovisku, realizované CT polytrauma s nálezom F vpravo intraparenchýmovo hemorágie DAI, F bilat a T vpravo SAH, FT vľavo SDH, ktorý kraniálne prechádza na falx a parafalcinne pozdĺž hemisféry k tentóriu. Presun SČŠ doprava o 6mm, SA priestory zúžené, diferenciácia šedej-bielej hmoty zachovaná. Minimálny PNO apikálne bilat a postkontúzne zmeny pľúc vpravo. Konzultovaný neurochirurg, indikované operačné riešenie. Pooperačne pacientka ponechaná analgosedovaná na umelej pľúcnej ventilácii. V pláne ukončenie neurointenzívneho režimu 5.9.2020. Následne bude vysadená analgosedácia a pokúsime sa pacientku odpojiť od umelej pľúcnej ventilácie. V štádiu ukončovania neurointenzívnej starostlivosti je žiadúca prítomnosť blízkej osoby, aby boli stimulované podprahové vnemy pacientky. Z uvedeného dôvodu považujeme za potrebné, aby bola prítomná matka pri lôžku pacientky.

Diagnostický záver:

T068 (B) - Iné bližšie určené poranenie postihujúce viaceré oblasti tela
S066 (B) - Subarachnoidálne krvácanie po úraze
S065 (B) - Subdurálne krvácanie po úraze
G936 (B) - Opuch mozgu

Predbežná prepúšťacia správa vydaná pre potreby zákonného zástupcu pri vybavovaní víz pre vstup na územie SR


Prepúšťacia správa

Pacient: ROMASHKA Dariia, , RČ.: 0354029999, ZP: SA00

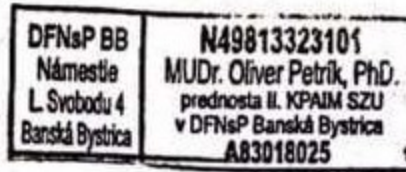
Prednosta kliniky: MUDr. Oliver Petrík, PhD.

Zástupca prednostu: MUDr. Jaroslav Čutora

N49813332101, A83018025



Ošetrojúci lekár:



Dňa:

Prevzal:

1. lekársku a ošetrovateľskú prepúšťaciu správu
2. zdravotnú dokumentáciu zmluvného lekára
3. obálku s rtg snímkami č.
4. CD nosiče z rádiologických vyšetrení zo dňa(i)
5. lieky na 3 dni

Svojim podpisom tiež potvrdzuje, že bol zrozumiteľne oboznámený s odporúčením liekov a ich dávkovaním, s dodržiavaním diéty, pohybového režimu, rehabilitácie, ošetrovateľskej starostlivosti, prípadne potrebných pooperačných opatreniach.

Bol upozornený na povinnosť hlásiť sa na kontrolu u zmluvného všeobecného (pediatra) do troch dní a odovzdať mu prepúšťacie správy.

.....
Podpis

Zapísal: MUDr. Oliver Petrík PhD.